

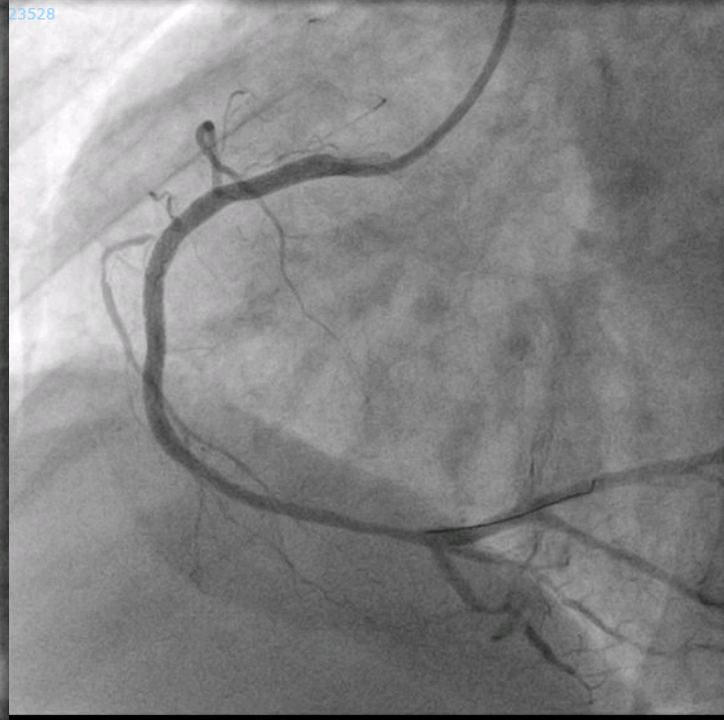
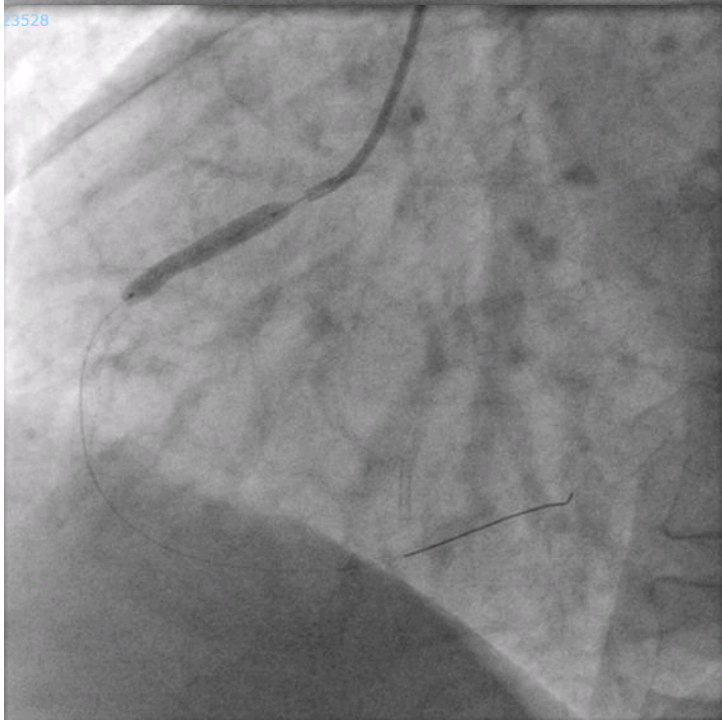
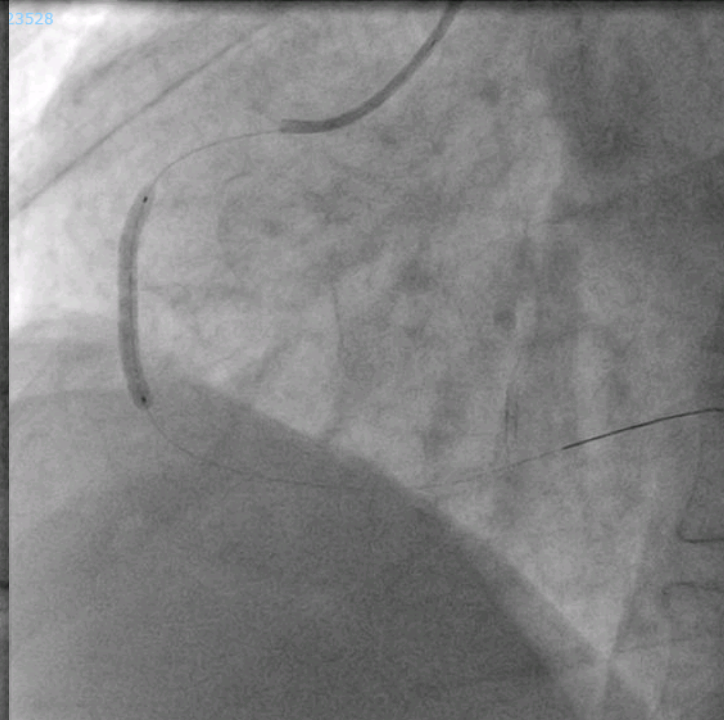
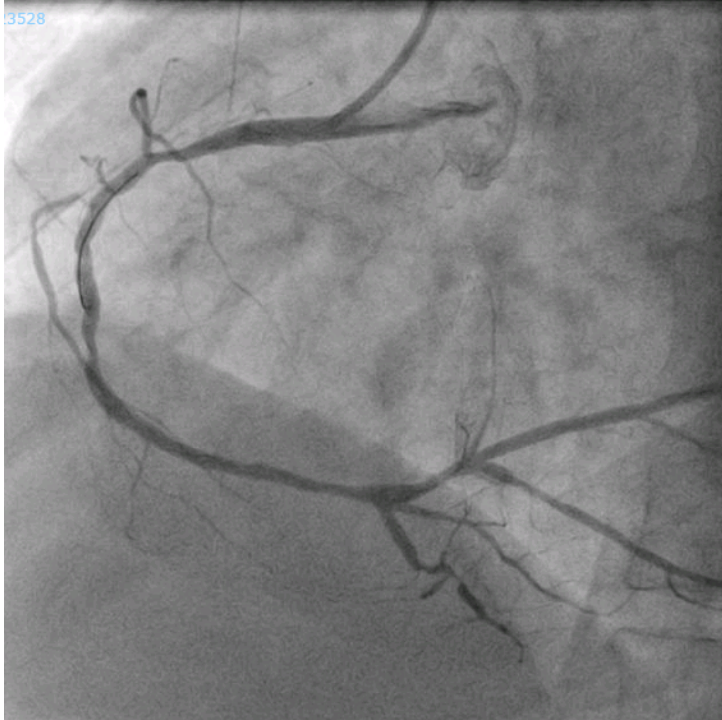
# Casos Clínicos Hospital La Luz

- Utilización de stent Biofreedom

# Biofreedom

- Varón de 75 años con hipertensión arterial y diabetes que debuta con angina de esfuerzo de reciente comienzo.
- En el electrocardiograma fibrilación auricular que requiere anticoagulación con Sintrom.
- Se hace ecocardiograma dónde se evidencia hipocinesia inferior, motivo por el cual se inicia tratamiento con AAS 100mg, Bisoprolol 2,5 mg, Atorvastatina 40 mg, Sintrom, y se le propone realizar coronariografía.

- Se objetiva enfermedad severa y difusa de la coronaria derecha desde el segmento distal al proximal.



- El paciente 3 meses después esta asintomático.